

# Syndrome de congestion pelvienne – Tour d'horizon



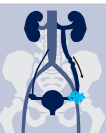## QU'EST-CE QUE LE SYNDROME DE CONGESTION PELVIENNE ?

Le syndrome de congestion pelvienne (SCP) est un état complexe associée à une douleur pelvienne chronique (DPC) perdurant plus de 6 mois et à des varices pelviennes et/ou une obstruction veineuse pelvienne, essentiellement observées chez les femmes préménopausées. La pathophysiologie exacte du SCP n'est pas clairement établie

et ce syndrome serait très vraisemblablement dû à une combinaison multifactorielle impliquant des facteurs mécaniques et hormonaux, notamment un flux sanguin rétrograde, une hypertension veineuse et une dilatation veineuse. Les varices pelviennes peuvent également être asymptomatiques, ce qui complique la pose du diagnostic de SCP.



## PATHOPHYSIOLOGIE



**Veines dilatées, sinueuses et congestionnées, non visibles de l'extérieur, se développant dans le pelvis**

### INSUFFISANCE VALVULAIRE

- Absence congénitale des valvules des veines ovariennes (13 à 15%)
- Incompétence/dysfonctionnement valvulaire (35 à 40%), par ex. en raison d'une augmentation de 50 à 60% de la capacité des veines pelviennes pendant la grossesse

### OBSTRUCTION VEINEUSE

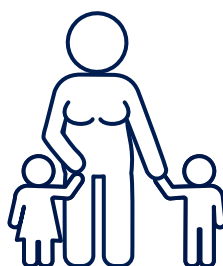
Compression extrinsèque des veines de drainage, par ex. le « syndrome de Nutcracker » et le « syndrome de May-Thurner »

### GROSSESSE ET FLUCTUATIONS HORMONALES

- Compression mécanique de l'utérus
- Les œstrogènes ont un effet de dilatation veineuse
- La progestérone affaiblit les valvules veineuses
- Veines « libres » non enveloppées par les fascias

## LE PLUS FRÉQUENT

chez les femmes multipares en âge de procréer



## FACTEURS DE RISQUE

Prédisposition génétique  
Anatomie  
Grossesse  
Chirurgie pelvienne  
Traitement œstrogénique  
Obésité  
Phlébite  
Station debout prolongée  
Port de charges lourdes

## TABLEAU CLINIQUE SYMPTÔMES PATHOPHYSIOLOGIQUES

**Entraîne des douleurs pelviennes chroniques et divers autres symptômes**



### DOULEUR ABDOMINALE INFÉRIEURE & PELVIENNE

- Intermittente ou permanente
- Décrite comme une douleur sourde ou une sensation de plénitude
- Persistance supérieure à 6 mois
- Aggravation fréquente en position prolongée assise ou debout et en cas de marche prolongée, de rapports sexuels, de menstruations et de grossesses
- Les symptômes disparaissent souvent en position allongée sur le dos

### SYMPTÔMES ASSOCIÉS

Varices au niveau de la vulve, du périnée, des fesses et des membres inférieurs

### SYMPTÔMES NON SPÉCIFIQUES ASSOCIÉS

Céphalée, ballonnements, nausée, gonflement vulvaire, sécrétions vaginales, dorsalgie, jambes lourdes, gêne rectale, urgence urinaire, intestins irritables, léthargie, anxiété et dépression



## ÉTABLISSEMENT DU DIAGNOSTIC

Divers procédés peuvent être utilisés pour établir le diagnostic de SCP. Mais il est important d'exclure d'autres causes potentielles de DPC, comme l'endométriose, les fibromes ou la maladie inflammatoire pelvienne.

**ÉCHOGRAPHIE** : Technique d'imagerie non invasive largement accessible, permettant de visualiser le plexus veineux pelvien et d'examiner le flux sanguin en position verticale ou debout, afin d'éviter la décompression des veines.

**VEINOGRAPHIE** : Méthode de référence pour le diagnostic du SCP guidé par cathéter, visualisant les veines et identifiant l'incompétence, les congestions et le flux rétrograde en cas de suspicion de SCP et de résultats non concluants par imagerie non invasive. Permet une intervention thérapeutique directe (embolisation, sclérothérapie).

**TOMODENSITOMÉTRIE ET IRM** : Permettent un examen complet de l'anatomie pelvienne et une meilleure imagerie avec résolution spatiale, mais ne permettent pas l'intervention thérapeutique. Ces techniques sont considérées peu spécifiques, mais elles permettent d'identifier d'autres causes de DPC ou des pathologies concomitantes.

**LAPAROSCOPIE** : Réalisée dans le cadre d'un examen de DPC afin de détecter une endométriose ou des adhérences. Approche moins établie pour le diagnostic de SCP. Réalisation en position allongée sur le dos, ce qui ne permet pas d'observer les varices pelviennes.



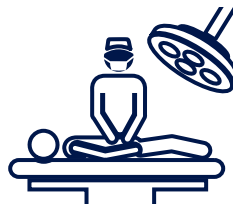## OPTIONS THÉRAPEUTIQUES

### EMBOISATION PERCUTANÉE



Embolisation transcathéter avec un bon taux de réussite et un faible taux de complications, indépendamment de l'agent utilisé pour l'embolisation (mousse, coils/spires, colle, agents sclérosants sous forme liquide ou leurs combinaisons). Soulagement durable des symptômes, jusqu'à 72 mois, pour 60 à 100% des patients. L'embolisation des veines ovariennes et pelviennes est considérée comme le traitement de référence du SCP.

### TRAITEMENT CHIRURGICAL



La ligature des vaisseaux ovariens ou pelviens (approches laparoscopiques ou laparotomie) entraînent un soulagement des symptômes chez 75% des patients. L'hystérectomie et la salpingo-ovariectomie bilatérale constituent des approches plus radicales, habituellement limitées aux femmes qui ont satisfait leur désir de maternité. Une approche chirurgicale ne garantit pas un soulagement des symptômes et présente un risque plus élevé de complications.

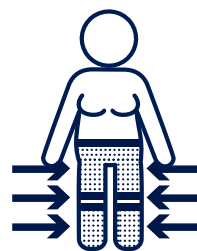
### TRAITEMENT MÉDICAL



L'acétate de médroxyprogestérone ou la goséreline, un analogue de l'hormone de libération de la gonadotropine, sont utilisés pour supprimer la fonction ovarienne ou augmenter la contraction veineuse. Les données

sont limitées, car seuls quelques essais cliniques ont été menés, et le soulagement des symptômes ne dure que peu de temps, probablement en raison du développement d'une résistance.

### TRAITEMENT PAR COMPRESSION\*



Ce traitement conservateur utilisant des shorts compressifs, combinés par exemple avec des bas, peut réduire la DPC, améliorer le flux sanguin et réduire l'insuffisance des veines perforantes chez certains patients.



## MESSAGE À RETENIR

Le SCP est un état relativement courant chez les femmes préménopausées qui doit être envisagé dans le diagnostic différentiel de la DPC. Sans traitement, cet état peut nuire à la qualité de vie avec des conséquences physiques et psychologiques. De récentes études suggèrent un lien entre le SCP et les varices

récurrentes des membres inférieurs, qui sont associées à une insuffisance de la fonction veineuse. En conséquence, un diagnostic poussé avec examen en position debout est essentiel pour définir le traitement approprié de patients souffrant de DPC et/ou de varices récurrentes.

**Référence:** Pelvic congestion syndrome: a current review. Gutvirtz G, Interat M, Weintraub AY *Pelviperrineology* 2018; 37; 14-16.

\* Compression treatment of pelvic congestion syndrome. Gavrilov SG, Karalkin AV, Turischeva OO *Phlebology* 2017; 33; 418-424